



doi:10.7659/j.issn.1005-6947.2021.01.001
http://dx.doi.org/10.7659/j.issn.1005-6947.2021.01.001
Chinese Journal of General Surgery, 2021, 30(1):1-8.

· 指南与共识 ·

肝脏穿刺活检湘雅专家共识

肝脏穿刺活检湘雅专家共识编写组



扫一扫下载指南原文

摘要

肝脏穿刺活检作为一种肝脏疾病诊断措施在肝脏外科、移植科、感染科、消化科等临床科室应用由来已久。由于其通常在B超或CT引导下选择安全路径穿刺完成，大多数情况下它是安全的，术后大出血或胆汁漏的发生率并不高。但是，临床上也有因肝脏穿刺活检导致死亡的报道，需要引起临床医生高度重视。目前国内尚无肝脏穿刺活检的规范、指南或专家共识。因此，中南大学湘雅医院医务部和肝脏外科联合本院肝病科、超声影像科、介入科和病理科专家共同制定了本专家共识，旨在为临床肝脏穿刺活检提供参考。

关键词

肝；活组织检查；共识
中图分类号：R657.3

Xiangya expert consensus on liver needle biopsy

Writing Group of the Xiangya Expert Consensus on Liver Needle Biopsy

Abstract

Liver needle biopsy has been used for a long time as a diagnostic measure for liver disease in several clinical departments such as liver surgery, liver transplantation, infectious disease, and digestive disease. Because it is usually performed by selecting a safe puncture route under the guidance of B-ultrasound or CT, it is safe and its incidence of postoperative massive hemorrhage or bile leakage is not high in most cases. However, there have been clinical reports of death due to liver needle biopsy, and this raised a great concern by clinicians. At present, there are no standards, guidelines or expert consensus on liver needle biopsy in China. Therefore, this expert consensus statement was developed through the organization by the Department of Medical Affairs and Department of Liver Surgery of Xiangya Hospital, Central South University in collaboration with the experts in own hospital from the Department of Hepatopathy, Ultrasound, Interventional Radiology and Pathology, so as to provide a reference for performing liver needle biopsy in clinical practice.

Key words

Liver; Biopsy; Consensus
CLC number: R657.3

肝脏穿刺活检（以下简称肝穿活检）是肝脏穿刺活体组织检查术的简称，其临床应用已有100余年的历史。尽管目前的血液检验及影像学检查对于大多数肝脏疾病都能做出准确诊断，但对于某些少见肝脏疾病或难以定性的肝脏肿物，肝穿活检仍然被认为是疾病诊断的“金标准”。

大多数情况下肝穿活检是安全的，术后并发症发生率较低，大出血发生率不到2%，与活检相关的病死率低于1%^[1]。然而，临床上仍偶有不少因肝穿活检导致死亡的报道，需要引起临床医生高度重视^[2-5]。目前国内关于肝穿活检的应用尚无统一共识，为了最大程度保障患者安全，中南大学湘

收稿日期：2020-12-20；修订日期：2021-01-10。

通信作者：丁宗烽，Email: zongfeng@csu.edu.cn；周乐杜，Email: csuzld@126.com

雅医院医务部和肝脏外科联合肝病科、超声影像科、介入科和病理科专家共同制定本专家共识作为临床肝穿活检的参考。

1 证据等级和推荐等级

循证医学证据和推荐等级依据GRADE系统进行分级，证据等级分高、中、低、极低4级，推荐等级分强烈推荐和一般推荐2级^[6]。

2 肝穿活检目的

肝穿活检主要用于肝脏疾病的诊断、预后评估以及为制定治疗方案提供依据^[7]。由于其属于有创性检查，须在通过其他更安全的方法如血液检验，CT、MRI平扫增强，超声造影等仍不能获得有关诊断、预后或治疗的重要临床信息，或出于临床研究目的且取得相应伦理批准时，方可考虑实施。通常获取不超过3条组织标本作病理检查，在显微镜下观察肝脏组织和细胞形态，或结合免疫组化染色、基因检测等手段，以确定病变类型、筛选敏感化疗药物及帮助判断预后。

推荐1: 仅在通过其他更安全的方法仍不能获得有关诊断、预后或治疗的重要临床信息，或出于临床研究目的且取得相应伦理批准时，方可考虑实施肝穿活检。

证据等级：中

推荐等级：强烈推荐

3 肝穿活检适应证

肝穿活检可分为评估弥漫性肝脏疾病的肝组织活检或为明确肝肿块性质的活检，具体适应证如下：(1) 原因不明的肝功能异常、肝硬化，以及需要明确有无肝纤维化或肝硬化的临床情况。(2) 原因不明的肝肿大。(3) 慢性乙型肝炎患者的抗病毒时机选择（评估肝纤维化或炎症坏死程度）及疗效评估与监测，预后判断^[8]。(4) 考虑自身免疫性肝病，含自身免疫性肝炎、原发性胆汁性胆管炎、原发性硬化性胆管炎以及相互重叠的所谓重叠综合征。肝穿活检有助于诊断及治疗方案制定。(5) 考虑遗传代谢性肝病，如Wilson's病（肝

豆状核变性）、遗传性血色病、 $\alpha 1$ -抗胰蛋白酶缺乏症等，肝穿活检有助于诊断及治疗方案制定。(6) 酒精性肝病与非酒精性脂肪性肝病的诊断及肝组织纤维化程度的确定。(7) 肝脓肿建议在置管引流同时行脓肿壁（实质性成分）穿刺活检以排除恶性肿瘤。(8) 肝脏肿物性质不明（但肝脏肿物有手术指征且患者同意手术切除者，无活检必要）。(9) 肝移植患者术后，如考虑排斥反应或感染等并发症，可考虑肝穿活检协助诊断。

推荐2: 严格按照适应证选择肝穿活检患者。

证据等级：中

推荐等级：强烈推荐

4 肝穿活检禁忌证

肝穿活检的禁忌证因采用的穿刺技术不同或穿刺针型号不同而有所区别^[1]。临床上须审慎、充分评估利弊以决定是否实施，应在术前详细告知肝穿活检必要性，风险及替代医疗方案，签署知情同意书。

4.1 肝穿禁忌证

(1) 临床考虑肝血管瘤、肝多房棘球蚴病^[9]；(2) 肝外梗阻性黄疸；(3) 有明显出血倾向，或严重血小板减少、凝血功能障碍；(4) 昏迷或其他疾病不配合者；(5) 穿刺路径有感染病灶。

4.2 肝穿活检风险增大的情况

4.2.1 血小板计数减少 早期研究报道的肝穿活检禁忌略有不同：(1) 血小板计数 $<80 \times 10^9/L$ ，凝血酶原时间延长 3 s 以上^[10]；(2) 血小板计数 $<50 \times 10^9/L$ ，凝血酶原活动度 $<50\%$ ，活化的部分凝血活酶时间延长 10 s 以上^[11]。1995 年英国胃肠病学会和伦敦皇家内科学院调查数据显示血小板计数 $<80 \times 10^9/L$ ，INR >1.5 的患者肝穿活检风险较大^[12]。但 2009 年美国肝病研究学会及 2020 年英国胃肠病学会、皇家放射科学院和皇家病理学院的肝穿活检指南并未明确给出用于拟行侵入性操作的慢性肝病患者的一个安全的“最小”血小板计数^[1,7]。《Hepatology》杂志上一项研究^[13]显示，肝硬化患者的血小板在 $56 \times 10^9/L$ 左右时，在体外足够产生与正常人相当的凝血酶，但还缺乏相关的体内数据。值得注意的是，目前血小板生成素受体激动剂（TPO-AR）已在欧美及我国上市（中

国药品监督管理局已批准阿伐曲泊帕），其适应证是治疗计划接受择期行诊断性操作或者手术的慢性肝病成人患者的严重血小板减少症（即血小板计数 $<50 \times 10^9/L$ ）^[1, 14]。因此，本共识将需要术前处理的血小板计数设定为 $50 \times 10^9/L$ 应该是合理的。从几项回顾性研究看，血小板计数 $\geq 50 \times 10^9/L$ 相对来说更加安全，而血小板计数 $<50 \times 10^9/L$ 会增加侵入性操作术后大出血风险^[15-20]，此时可考虑风险相对较小的经静脉途径穿刺^[1, 7, 21-23]。若无经静脉肝穿活检的技术条件，建议经过治疗（见第5部分）后再考虑经皮肝穿活检。

4.2.2 凝血功能障碍 INR ≥ 1.5 与肝硬化患者住院期间死亡风险增大显著相关，是诊断性腹腔镜检查术后出血的独立预测因子^[16-17]。但其他多项研究提示它却不能很好预测侵入性操作术后出血风险^[17, 24-27]。APTT 延长患者应注意排除血友病。

4.2.3 大量腹水 因大量腹水使肝脏与腹壁分离较远，肝穿活检后出血或胆汁漏不易被腹腔网膜所包裹、局限，可能造成腹腔内大出血或弥漫性腹膜炎。可考虑经静脉途径穿刺^[1, 7]。

4.2.4 肝淀粉样变性 由于早期有肝活检术后出血和死亡的报告，淀粉样变常被列为禁忌证。如果强烈怀疑肝脏淀粉样变，可通过皮下脂肪或直肠活检，因为大多数淀粉样变病例是系统性的。然而，如果肝脏淀粉样变性可能性低，并且肝肿大的病因不确定，也可经静脉途径穿刺^[1]。

4.2.5 肝脏囊性病灶 现代影像学检查通常可以鉴别肝脏囊性病变，一般无需肝穿活检。由于囊性病灶可能与包括胆管在内的多种结构相通，穿刺相关并发症（如胆汁漏）发生率和风险较大。因此，仅限于其他检查手段难以明确且须排除恶性肿瘤患者，操作时注意避开囊腔而穿刺病灶的实性成分。

4.2.6 妊娠 目前的研究表明，妊娠期行穿刺可能会略增加早产的风险，需权衡利弊，患者病情允许时可待产后实施^[1]。

4.2.7 其他 血友病，严重贫血没有纠正时，医院血库缺乏适合患者的稀有血型血液，严重高血压，或有其他威胁生命的脏器疾病或功能不全（如合并急性肾损伤的失代偿性肝硬化患者^[28-29]，慢性肾衰患者^[7]，此类患者常有消耗性凝血功能不全和低纤维蛋白血症^[1]），穿刺中和穿刺后发生出血等并发症的风险增大，且出血后处理较为棘手，建

议暂缓肝穿活检，待病情改善或准备充分后再实施。例如对于接受慢性肾脏替代治疗的患者，透析通常在肝活检之前进行^[7]。也可经颈静脉途径穿刺^[1]。

推荐3：警惕有禁忌证或高风险的肝穿活检，应结合患者实际情况及各临床中心技术水平选择合适的穿刺方法，以降低并发症的发生风险。

证据等级：中

推荐等级：强烈推荐

5 肝穿活检准备

5.1 病史

详细询问患者相关病史如血液系统疾病、心脑血管疾病等。如近期使用抗血小板和抗凝药物，须停用（一般抗血小板药物停7~10 d，华法林至少停5 d，低分子肝素停12~24 h），注意请相关科室会诊，评估停药风险及利弊，特别是冠脉支架或人工心脏瓣膜置入患者。

5.2 实验室检查

血常规，肝肾功能，电解质，凝血功能，血型，输血前四项等。

5.3 影像学检查

根据情况选择肝脏彩超、超声造影、CT、磁共振等。

5.4 术前治疗

对于术前血小板计数 $<50 \times 10^9/L$ 者，如无经颈静脉肝穿活检技术条件，建议使用升血小板药物（如阿伐曲泊帕，重组人血小板生成素，白介素11）或输注单采血小板^[1, 7, 30]，使其达到 $50 \times 10^9/L$ 以上。对于INR ≥ 1.5 者，美国肝病研究学会不建议经皮肝穿而建议经颈静脉肝穿活检^[7]。虽然目前缺少高级别证据表明其是肝穿活检术后出血的独立危险因素，但鉴于此类患者住院期间死亡风险加大^[16]，从临床治疗的安全性出发，如无经静脉穿刺的技术条件，仍建议积极治疗以纠正凝血功能异常^[11]，如使用维生素K₁^[1]，输注凝血酶原复合物^[31]，人纤维蛋白原或冷沉淀。血友病患者输注凝血因子后需复查凝血功能。经上述治疗后，如血小板计数 $\geq 50 \times 10^9/L$ 且INR <1.5 ，尽快肝穿活检。住院期间注意监测并建议维持上述指标。无证据表明新鲜冷冻血浆对减少出血有效，因此不推荐使用^[1, 32]。处理流程见图1。

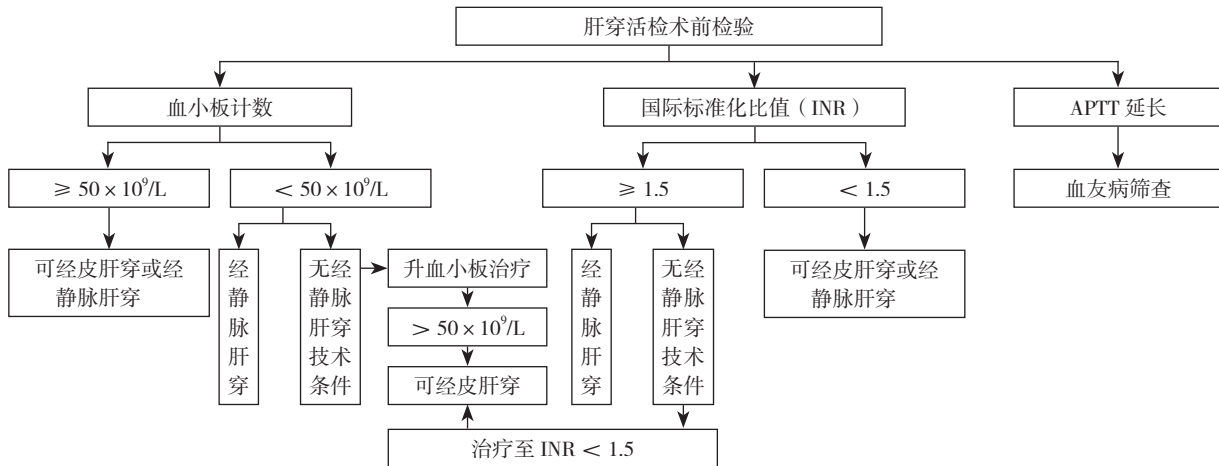


图1 肝穿活检术前血小板及凝血功能异常处理流程

Figure 1 Treatment process of abnormal platelet and coagulation function before liver needle biopsy

5.5 术前谈话签字

术前须签署知情同意书，在患者意识清楚情况下，应由患者及代理人共同签字。知情同意书中须写明肝穿活检的必要性、潜在风险/并发症和替代医疗方案。肝穿活检的风险主要包括出血、空腔脏器穿孔、气胸、血胸、血气胸、败血症和死亡。建议谈话时告知患者术中（如呼吸配合）、术后注意事项（如禁食与卧床时间，须在床上小便等），以减轻患者焦虑情绪，争取患者及家属更好的配合（必要时可考虑全麻下实施）。如果活检是为了临床研究目的而进行的，患者必须得到充分的信息，并得到医院伦理委员会批准。对于风险大者，应进行术前高风险谈话。

推荐4: 如近期使用抗血小板或抗凝药物，须停用，注意请相关科室会诊，评估停药风险及利弊。血小板计数 $<50 \times 10^9/L$ 或 $INR \geq 1.5$ 的患者，如无经静脉穿刺技术条件，建议纠正后再行经皮肝穿活检。

证据等级：中

推荐等级：强烈推荐

6 肝穿活检操作方法

应由有经验的医生在彩超或CT引导下完成。穿刺方法可分为：(1) 经皮肝穿活检，指通过皮肤直接将针插入肝实质进行活检。这种活组织检查方法会穿破肝包膜，有发生腹腔内大出血的危险。极少情况下，穿刺针可能恰巧刺中膈静脉，也会导致腹腔内大出血。(2) 封堵式肝穿活检，此法为经皮肝脏穿刺活检的改良，可用于凝血功能较差或有明显腹水的患者。它在超声引导下将一

根同轴穿刺针刺入肝脏，取出内套管针，用切割针通过导入器进行活检，最后用明胶海绵或其他合适的试剂(如氨基己酸^[33])堵住针道，同时取出导引器。(3) 经颈静脉或股静脉肝穿活检，此法采用特殊的活检针通过介入手术的方法经颈静脉或股静脉插管到肝脏进行活检。理论上可以避免肝包膜破裂，减少出血的风险。特别适用于术前凝血功能差或有大量腹水的患者，在有条件的医院可以酌情开展。(4) 内镜超声引导肝穿活检，可由有经验的医师完成。(5) 腹腔镜下肝穿活检，对于腹水较多而又无经颈静脉肝穿活检技术条件时可考虑实施，优点是可在直视下凝固肝表面穿刺点，预防术后出血；缺点是需要全麻，术者须熟练使用腹腔镜下超声定位，创伤较经皮肝穿活检大，且有与腹腔镜手术相关的风险和并发症^[1, 7]。(6) 肝肿瘤活检建议采用同轴技术，只需要一次穿刺肝包膜，活检针通过同轴鞘管多次切取组织，可降低出血、种植转移的发生几率^[34]。下面以常用的超声引导下经皮肝穿活检以及经颈静脉肝穿活检为例介绍操作方法。

6.1 超声引导下经皮肝穿活检

(1) 选择穿刺针：肝组织穿刺活检建议16 G活检针，肝肿块穿刺活检建议18 G活检针^[1]，肝组织条标本至少1.5 cm长。(2) 体位：仰卧位或左侧卧位、身体右侧靠近床边，右手臂上抬弯曲置于枕后。(3) 消毒、麻醉：严格无菌操作，术者戴口罩、帽子及无菌手套，常规消毒穿刺局部皮肤，铺无菌孔巾，以2%利多卡因局部逐层浸润麻醉穿刺点皮肤、肌肉与肝包膜。(4) 经皮穿刺：嘱患者平静呼吸，术者持穿刺针在超声引导下刺入肝实

质，到达目标位置后击发。同轴穿刺技术：将与活检针配套的同轴针穿刺到靶病灶的前沿，拔出同轴针芯，活检针通过同轴外鞘从不同方向进行多次活检，取材结束后，在屏气状态下拔出同轴针。(5) 包扎：穿刺点消毒，无菌纱布覆盖并固定，多头腹带紧束肋部及上腹部加压包扎至少2 h^[1]。

6.2 经颈静脉肝穿活检

(1) 选择穿刺针：18 G或19 G穿刺针^[1]，经颈静脉肝活检套件，直径0.035英寸导丝，9 F导管鞘。(2) 体位：仰卧位，头偏向穿刺部位对侧。(3) 消毒、麻醉：常规心电监护。严格无菌操作，术者戴口罩、帽子及无菌手套，常规消毒穿刺局部皮肤，铺无菌孔巾，以2%利多卡因局部逐层浸润麻醉穿刺点。(4) 经颈静脉穿刺：嘱患者平静呼吸，术者予深静脉穿刺针插入颈静脉，顺穿刺针插入导丝，可视监测下操作导丝经导管鞘、上腔静脉、右心房、下腔静脉进入肝静脉，肝静脉造影确认肝静脉解剖和鞘头部位置，退出导丝，插入穿刺活检针，嘱患者屏住呼吸，将活检针快速插入肝实质1~2 cm后迅速获取肝组织标本。如标本不充足，则重复上述步骤。穿刺完毕后注入造影剂查看有无异常。术毕退出活检针及导管鞘。(5) 包扎：穿刺点消毒，压迫止血3 min，包扎伤口；术后予心电监护及血氧饱和度监测，并卧床4 h。

推荐5：建议各临床中心学习并开展经静脉肝穿活检技术。

证据等级：低

推荐等级：一般推荐

7 病理检查

7.1 标本预处理与送检

结合患者病史和临床需要可提前与病理科医师沟通选择不同的标本处理方法。常规活检标本采用10%的中性福尔马林固定，及时送检至病理科，避免留至第2日送检。根据临床需要送常规病理、电镜及基因检测等。如非必要，应尽量避免做快速冷冻病理检查。在病理检查申请单上应详细介绍患者病史，关键的检验、检查结果，确保病理科医师得到充分的临床信息，做出准确诊断。病毒性肝炎、结核病、HIV感染等高危标本，应该特别标注。

7.2 病理报告

常规报告建议在10 d内发出^[1]，紧急情况时（如急性肝衰竭、肝移植标本）可先发临时报

告。肝穿活检病理报告应包括：(1) 标本的长度及汇管区的数量，以便客观评估标本质量；(2) 评估肝脏的组织结构；(3) 系统地描述组织学异常及免疫组化、特殊染色结果；(4) 尽可能给出明确的诊断，或根据组织学特征与临床情况的相关性，给出提示性诊断或排除性诊断。

推荐6：建议提前与病理科医师沟通选择不同的标本处理方法。提供充分的临床信息以利于病理科医师做出准确诊断。

证据等级：中

推荐等级：强烈推荐

8 肝穿活检术后一般处理

8.1 监护

各文献推荐的术后绝对卧床休息时间并不一致，从2 h^[35]至24 h^[3]不等，且有部分患者可发生延迟出血（>24 h）^[36]。可根据患者有无出血高危因素（如高龄、术前凝血功能差、穿刺针数多等）个体化实施。建议肝穿活检后腹带加压包扎，并予以心电监护^[1]；取侧卧位压迫穿刺点或用沙袋压迫穿刺点6~8 h可能对止血有一定帮助，但大多数情况下无此必要。48 h内避免剧烈活动或提举重物^[1]。对于需要接受抗凝治疗的患者，穿刺后如无出血证据，抗血小板药物可在肝穿活检后48~72 h重启，华法林可在肝穿活检后24 h重启^[7]。

8.2 饮食

嘱患者术后禁食4 h（以备可能的急诊手术），可饮水，适当静脉营养支持。

8.3 检验、检查

对于出血风险较大者，可考虑术后当天晚上及第2日晨分别复查血常规两次，动态观察血红蛋白变化，之后根据情况复查血常规，必要时复查凝血功能、肝肾功能及电解质等；或使用床旁超声动态监测有无腹腔新发积液及其变化情况。

8.4 预防性使用抗生素

暂无高等级证据支持使用^[1]。

8.5 其他

因肝穿活检术后有延迟出血风险，建议住院观察1~2 d，病情稳定后再出院，并在出院小结上嘱患者出院后避免剧烈活动或提举重物，如有头晕、乏力、脸色苍白、心率加快、胸闷、腹胀、腹痛等不适，需及时到附近医院就诊。

推荐7：肝穿活检术后禁食，绝对卧床，心电监护至少4 h。不预防性使用抗生素。

证据等级：肝穿活检术后禁食，绝对卧床，心电监护至少4 h；低；不预防性使用抗生素：中

推荐等级：肝穿活检术后禁食，绝对卧床，心电监护至少4 h；一般推荐；不预防性使用抗生素：强烈推荐。

9 肝穿活检术后常见并发症及处理

9.1 局部疼痛

一般为钝痛，少有剧痛，最多不超过24 h，无需特殊处理，必要时给予止痛药。

9.2 穿刺点感染

少见，可能为消毒或无菌操作不规范造成，表现为穿刺点皮肤红、肿、热、痛，可使用抗生素。

9.3 腹腔出血

如无出血证据，可不用止血药。如有出血证据，可使用止血药物(如止血敏，止血芳酸，氨基己酸)和/或改善凝血功能(如凝血酶原复合物)，并适当补液，必要时输注红细胞等。如患者生命体征平稳，可密切观察病情、生命体征及腹部体征变化，动态监测血红蛋白及腹水变化。如患者心率明显增快，血压下降，则腹腔内大出血可能性大，需及时行开腹或腹腔镜手术探查，出血点消融，或肝动脉栓塞止血^[36]。处理流程见图2。

9.4 消化道穿孔

发生率很低，为穿刺过程中损伤胃肠道所

致，一般此类患者有腹痛症状及腹膜炎体征。处理流程见图2。

9.5 气胸、血胸或血气胸

由于穿刺点过高，或患者深吸气时穿入胸腔所致。患者可表现为胸闷，呼吸困难，经肺部体格检查及查胸片、胸水彩超可明确。对于轻度闭合性气胸、血胸或血气胸，患者肺压缩范围较小且无明显呼吸困难，无需特殊治疗，可自行吸收。对于严重气胸、血胸或血气胸，患者肺压缩范围较大且有明显的呼吸困难，应行胸腔闭式引流。发现气胸、血胸或血气胸需要请胸外科会诊处理。处理流程见图2。

9.6 胆心反射

肝穿活检过程中可能会刺激到迷走神经（副交感神经）而诱发胆心反射，主要表现为心率下降、血压下降，严重者可因反射性冠脉痉挛造成心肌缺血、心律失常，甚至出现心跳骤停，需积极处理，临床上通常使用阿托品静脉注射以对抗迷走神经兴奋。

9.7 肿瘤针道种植转移

可通过外科手术或放疗处理。

推荐8：肝穿活检术中警惕胆心反射，术后警惕胸腹部并发症发生，审慎观察病情变化，及时处理。

证据等级：低

推荐等级：强烈推荐

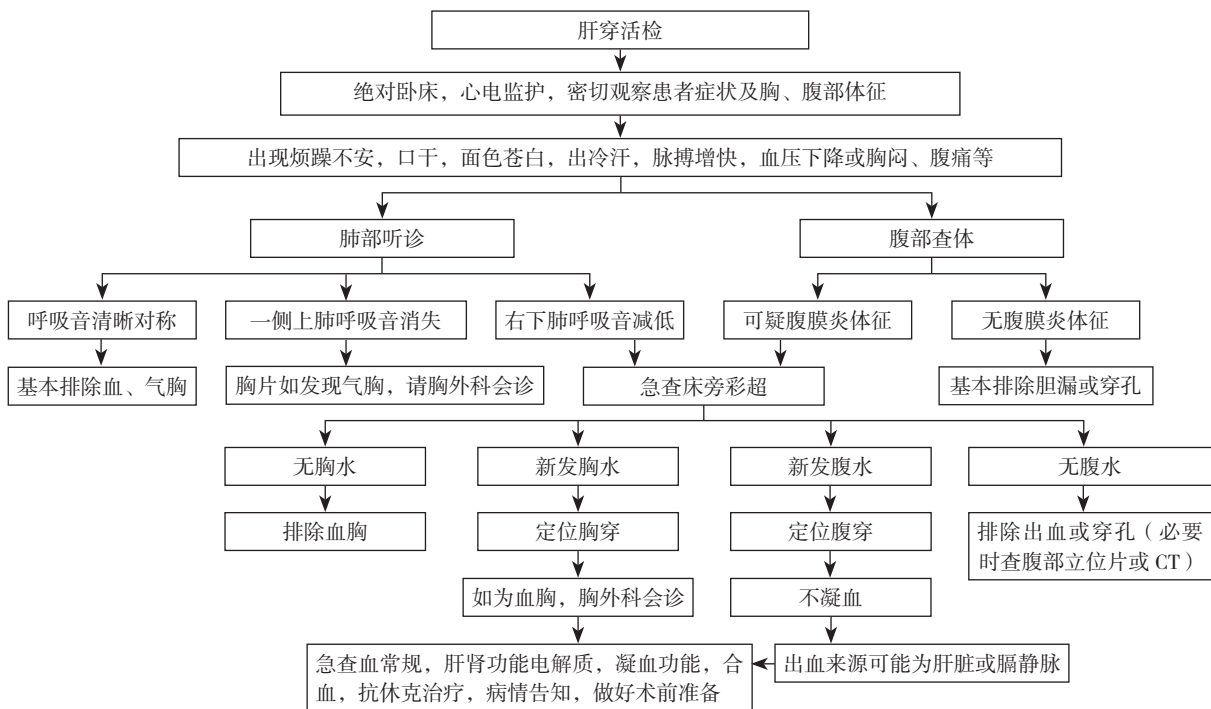


图 2 肝穿活检术后常见胸腹并发症处理流程（不含心脏并发症）

Figure 2 Treatment process of common thoracoabdominal complications after liver needle biopsy (excluding cardiac complications)

10 结 语

虽然大多数情况下肝穿活检的安全性很高，大出血、休克等严重并发症的发生率低。但是，临床医生不能因此掉以轻心，必须落实好医疗核心制度，严格把握穿刺活检适应证和禁忌证，审慎评估肝穿活检风险及利弊，做好充分的术前准备，术中谨慎操作，术后予以密切监护，一旦出现病情变化，应及时处理，确保患者安全。各医疗机构可根据实际情况参考本共识实施，笔者也会根据国内外最新研究成果及时更新修订。

编写组成员（按姓氏拼音顺序）：

丁宗峰（湘雅医院医务部）；傅蕾（湘雅医院感染科）；黄耿文（湘雅医院医务部、普通外科）；黄燕（湘雅医院感染病科）；李增博（湘雅医院医务部）；廖锦堂（湘雅医院超声影像科）；石亮荣（湘雅医院放射介入科）；王志明（湘雅医院普通外科）；王颖（湘雅医院病理科）；周建华（湘雅医院病理科）；周乐杜（湘雅医院普通外科）。

执笔者：肖亮（湘雅医院普通外科）。

参考文献

- [1] Neuberger J, Patel J, Caldwell H, et al. Guidelines on the use of liver biopsy in clinical practice from the British Society of Gastroenterology, the Royal College of Radiologists and the Royal College of Pathology[J]. *Gut*, 2020, 69(8):1382–1403. doi: 10.1136/gutjnl-2020-321299.
- [2] 王鹏, 刘鲁明, 孟志强, 等. 2528例原发性肝癌细针穿刺细胞学检查及其并发症[J]. *中华肝脏病杂志*, 2007, 15(10):758–762. doi: 10.3760/j.issn:1007-3418.2007.10.010.
Wang P, Liu LM, Meng ZQ, et al. Evaluation of the results of fine-needle aspiration liver biopsies and the complications in 2528 cases[J]. *Chinese Journal of Hepatology*, 2007, 15(10):758–762. doi: 10.3760/j.issn:1007-3418.2007.10.010.
- [3] 马军捷. 肝穿刺活检并发失血性休克死亡1例分析[J]. *中国误诊学杂志*, 2012, 12(4):846.
Ma JJ. Analysis of death of one case due to hemorrhagic shock after liver needle biopsy[J]. *Chinese Journal of Misdiagnostics*, 2012, 12(4):846.
- [4] 曲巍, 尤荣开. 原发性肝淀粉样变性肝穿刺出血致死一例[J]. *中华内科杂志*, 2007, 46(11):902.
Qu W, You RK. Death of one patient with primary hepatic amyloidosis caused by hemorrhage after liver needle biopsy[J]. *Chinese Journal of Internal Medicine*, 2007, 46(11):902.
- [5] McGill DB, Rakela J, Zinsmeister AR, et al. A 21-year experience with major hemorrhage after percutaneous liver biopsy[J]. *Gastroenterology*, 1990, 99(5):1396–1400. doi: 10.1016/0016-5085(90)91167-5.
- [6] Andrews JC, Schünemann HJ, Oxman AD, et al. GRADE guidelines: 15. Going from evidence to recommendation—determinants of a recommendation's direction and strength[J]. *J Clin Epidemiol*, 2013, 66(7):726–735. doi: 10.1016/j.jclinepi.2013.02.003.
- [7] Rockey DC, Caldwell SH, Goodman ZD, et al. Liver biopsy[J]. *Hepatology*, 2009, 49(3):1017–1044. doi: 10.1002/hep.22742.
- [8] 中华医学会感染病学分会, 中华医学会肝病学分会. 慢性乙型肝炎防治指南(2019年版)[J]. *中华肝脏病杂志*, 2019, 27(12):938–961. doi:10.3760/cma.j.issn.1007-3418.2019.12.007.
Society of Infectious Diseases of Chinese Medical Association, Chinese Society of Hepatology of Chinese Medical Association. The guidelines of prevention and treatment for chronic hepatitis B(2019 version) [J]. *Chinese Journal of Hepatology*, 2019, 27(12):938–961. doi:10.3760/cma.j.issn.1007-3418.2019.12.007.
- [9] Bulakci M, Ilhan M, Bademler S, et al. Efficacy of ultrasound-guided core-needle biopsy in the diagnosis of hepatic alveolar echinococcosis: a retrospective analysis[J]. *Parasite*, 2016, 23:19. doi: 10.1051/parasite/2016019.
- [10] Kondlapoodi P. Bleeding after liver biopsy[J]. *West J Med*, 1982, 137(1):77–78.
- [11] Mahal AS, Knauer CM, Gregory PB. Bleeding after liver biopsy[J]. *West J Med*, 1981, 134(1):11–14.
- [12] Gilmore IT, Burroughs A, Murray-Lyon IM, et al. Indications, methods, and outcomes of percutaneous liver biopsy in England and Wales: an audit by the British Society of Gastroenterology and the Royal College of Physicians of London[J]. *Gut*, 1995, 36(3):437–441. doi: 10.1136/gut.36.3.437.
- [13] Tripodi A, Primignani M, Chantarangkul V, et al. Thrombin generation in patients with cirrhosis: the role of platelets[J]. *Hepatology*, 2006, 44(2):440–445. doi: 10.1002/hep.21266.
- [14] Terrault N, Chen YC, Izumi N, et al. Avatrombopag Before Procedures Reduces Need for Platelet Transfusion in Patients With Chronic Liver Disease and Thrombocytopenia[J]. *Gastroenterology*, 2018, 155(3):705–718. doi: 10.1053/j.gastro.2018.05.025.
- [15] Afdhal N, McHutchison J, Brown R, et al. Thrombocytopenia associated with chronic liver disease[J]. *J Hepatol*, 2008, 48(6):1000–1007. doi: 10.1016/j.jhep.2008.03.009.
- [16] Li J, Han B, Li H, et al. Association of coagulopathy with the risk

- of bleeding after invasive procedures in liver cirrhosis[J]. *Saudi J Gastroenterol*, 2018, 24(4):220–227. doi: 10.4103/sjg.SJG_486_17.
- [17] Frenzel C, Koch J, Lorenzen V, et al. Complications and risk factors in 2731 diagnostic mini-laparoscopies in patients with liver disease[J]. *Liver Int*, 2012, 32(6):970–976. doi: 10.1111/j.1478–3231.2012.02767.x.
- [18] Giannini EG, Greco A, Marengo S, et al. Incidence of bleeding following invasive procedures in patients with thrombocytopenia and advanced liver disease[J]. *Clin Gastroenterol Hepatol*, 2010, 8(10):899–902. doi: 10.1016/j.cgh.2010.06.018.
- [19] Seeff LB, Everson GT, Morgan TR, et al. Complication rate of percutaneous liver biopsies among persons with advanced chronic liver disease in the HALT-C trial[J]. *Clin Gastroenterol Hepatol*, 2010, 8(10):877–883. doi: 10.1016/j.cgh.2010.03.025.
- [20] Ohta M, Nishizaki T, Matsumoto T, et al. Analysis of risk factors for massive intraoperative bleeding during laparoscopic splenectomy[J]. *J Hepatobiliary Pancreat Surg*, 2005, 12(6):433–437. doi: 10.1007/s00534-005-1027-7.
- [21] Wallace MJ, Narvios A, Lichtiger B, et al. Transjugular liver biopsy in patients with hematologic malignancy and severe thrombocytopenia[J]. *J Vasc Interv Radiol*, 2003, 14(3):323–327. doi: 10.1097/01.rvi.0000058413.01661.b9.
- [22] Sue MJ, Lee EW, Saab S, et al. Transjugular Liver Biopsy: Safe Even in Patients With Severe Coagulopathies and Multiple Biopsies[J]. *Clin Transl Gastroenterol*, 2019, 10(7):e00063. doi: 10.14309/ctg.0000000000000063.
- [23] Kalambokis G, Manousou P, Vibhakorn S, et al. Transjugular liver biopsy--indications, adequacy, quality of specimens, and complications--a systematic review[J]. *J Hepatol*, 2007, 47(2):284–294. doi: 10.1016/j.jhep.2007.05.001.
- [24] Tripodi A, Primignani M, Mannucci PM. Abnormalities of hemostasis and bleeding in chronic liver disease: the paradigm is challenged[J]. *Intern Emerg Med*, 2010, 5(1):7–12. doi: 10.1007/s11739-009-0302-z.
- [25] Tripodi A. The coagulopathy of chronic liver disease: is there a causal relationship with bleeding? No[J]. *Eur J Intern Med*, 2010, 21(2):65–69. doi: 10.1016/j.ejim.2010.02.001.
- [26] Mannucci PM. Abnormal hemostasis tests and bleeding in chronic liver disease: are they related? No[J]. *J Thromb Haemost*, 2006, 4(4):721–723. doi: 10.1111/j.1538-7836.2006.01886.x.
- [27] Ewe K. Bleeding after liver biopsy does not correlate with indices of peripheral coagulation[J]. *Dig Dis Sci*, 1981, 26(5):388–393. doi: 10.1007/BF01313579.
- [28] Hung A, Garcia-Tsao G. Acute kidney injury, but not sepsis, is associated with higher procedure-related bleeding in patients with decompensated cirrhosis[J]. *Liver Int*, 2018, 38(8):1437–1441. doi: 10.1111/liv.13712.
- [29] Smalberg JH, Leebeek FWG. Superimposed coagulopathic conditions in cirrhosis: infection and endogenous heparinoids, renal failure, and endothelial dysfunction[J]. *Clin Liver Dis*, 2009, 13(1):33–42. doi: 10.1016/j.cld.2008.09.006.
- [30] Tripodi A, Primignani M, Chantarangkul V, et al. Global hemostasis tests in patients with cirrhosis before and after prophylactic platelet transfusion[J]. *Liver Int*, 2013, 33(3):362–367. doi: 10.1111/liv.12038.
- [31] Parand A, Honar N, Aflaki K, et al. Management of Bleeding in Post-liver Disease, Surgery and Biopsy in Patients With High Uncorrected International Normalized Ratio With Prothrombin Complex Concentrate: An Iranian Experience[J]. *Iran Red Crescent Med J*, 2013, 15(12):e12260. doi: 10.5812/ircmj.12260.
- [32] Huber J, Stanworth SJ, Doree C, et al. Prophylactic plasma transfusion for patients without inherited bleeding disorders or anticoagulant use undergoing non-cardiac surgery or invasive procedures[J]. *Cochrane Database Syst Rev*, 2019, 11(11):CD012745. doi: 10.1002/14651858.CD012745.
- [33] Lang EK, Myers L, Slakey D, et al. Aminocaproic-acid seal to reduce or prevent bleeding after liver biopsy[J]. *J La State Med Soc*, 2007, 159(1):46–49.
- [34] Fotiadis N, De Paepe KN, Bonne L, et al. Comparison of a coaxial versus non-coaxial liver biopsy technique in an oncological setting: diagnostic yield, complications and seeding risk[J]. *Eur Radiol*, 2020, 30(12):6702–6708. doi: 10.1007/s00330-020-07038-7.
- [35] 赵晓玲, 田金萍, 蒋龙凤, 等. 经皮肝穿刺活检术后患者缩短绝对卧床时间研究[J]. *护理学杂志*, 2016, 31(9):22–24. doi:10.3870/j.issn.1001-4152.2016.09.022.
- Zhao XL, Tian JP, Jiang LF, et al. Reduction of the bed rest time after percutaneous liver biopsy[J]. *Journal of Nursing Science*, 2016, 31(9):22–24. doi:10.3870/j.issn.1001-4152.2016.09.022.
- [36] Sag AA, Brody LA, Maybody M, et al. Acute and delayed bleeding requiring embolization after image-guided liver biopsy in patients with cancer[J]. *Clin Imaging*, 2016, 40(3):535–540. doi: 10.1016/j.clinimag.2015.11.004.

(本文编辑 宋涛)

本文引用格式：肝脏穿刺活检湘雅专家共识编写组. 肝脏穿刺活检湘雅专家共识[J]. 中国普通外科杂志, 2021, 30(1):1–8. doi:10.7659/j.issn.1005-6947.2021.01.001

Cite this article as: Writing Group of the Xiangya Expert Consensus on Liver Needle Biopsy. Xiangya expert consensus on liver needle biopsy[J]. *Chin J Gen Surg*, 2021, 30(1):1–8. doi:10.7659/j.issn.1005-6947.2021.01.001